

Encrucijada aero-digestiva (EAD): evaluación del esfínter velo-faríngeo (EVF)

Dra. Paulina Iwanyk*, Fga. Adriana Griselda Pérez**, Dr. Guillermo Tohus***

A principios del siglo XIX, Robin daba a conocer sus ideas sobre la dinámica respiratoria-deglutoria, a través de su concepción del confluente vital funcional. Dicho confluente está, anatómicamente, limitado por la mandíbula, el macizo facial superior, el cráneo y la columna vertebral cervical. El espacio limitado por estas estructuras puede variar de forma y volumen a expensas de la movilidad de la columna y muy especialmente de la mandíbula, que con sus movimientos en sentido sagital libera o comprime al citado confluente.

La faringe es la estructura compartida por los sistemas respiratorio y digestivo, por lo que también se la conoce como encrucijada aerodigestiva de Sebileau o confluente vital. (1)

Nacido el niño, la faringe se divide en naso e hipofaringe por el íntimo contacto de la úvula con la epiglotis. Con el descenso laríngeo va apareciendo la orofaringe. Esta morfología permite que el lactante pueda alimentarse casi sin interrumpir la respiración, hecho fisiológico en esta etapa y patológico en el niño mayor y el adulto.

Cuando el paciente sufre trastornos funcionales o estructurales faríngeos (por modificación de sus límites o por ocupación) la respiración, la deglución y la fonación se pueden alterar en distinto grado.

Dentro de la EAD hay una estructura que actúa como esfínter en el complejo mecanismo de cierre entre las cavidades oral y nasal; está formado por el velo del paladar, la pared posterior de la faringe y las paredes laterales de la faringe. Actúa regulando el aire, el alimento y el sonido.

Su disfunción puede deberse a:

- falta de tejido por alteración estructural congénita o adquirida,
- falta de función por alteración funcional congénita o adquirida y
- causa mixta.

Se denomina insuficiencia velo-faríngea a la falta de tejido; incompetencia velo-faríngea a la falta de función e inadecuancia a la causa mixta.

Las consecuencias de la insuficiencia, incompetencia e inadecuancia pueden ser: un escape nasal de aire y/o sonido; reflujo nasal de alimento durante la deglución, así como también trastornos otológicos, trastornos en el habla y posibles alteraciones psico-emocionales.

La disfunción del EVF genera un desequilibrio con el que aumenta la resonancia y el escape aéreo nasal (con o sin mímica específica). Esto imposibilita la formación de una cámara aérea oral necesaria para la correcta producción de la palabra hablada. En la cavidad oral los miosistemas más importantes son el EVF y la lengua. Ante la alteración estructural y/o funcional de uno de ellos, el restante tiende a compensar el desajuste intensificando su acción. El resultado podrá ser la instalación de una articulación compensatoria de la palabra que, sumada a la hipernasalidad y al escape aéreo nasal, afectará en mayor o menor grado a la inteligibilidad del habla.

La evaluación de la disfunción del esfínter velo-faríngeo la realizamos clínicamente y con estudios complementarios.

* Jefe Cirugía Plástica Pediátrica.

** Fonoaudióloga Clínica de Anomalías Cráneo-maxilofaciales. Cirugía Plástica Pediátrica.

*** Cirujano Plástico. Cirugía Plástica Pediátrica.

paulina.iwanyk@hospitalitaliano.org.ar

Clínica de Anomalías Cráneo-maxilofaciales. Cirugía Plástica Pediátrica. Departamento de Pediatría.

Hospital Italiano de Buenos Aires.

Entre los mismos, la videofluoroscopia es un estudio radioscópico con ingesta por vía oral, en primer tiempo, e instilación por vía nasal, en segundo tiempo, de sustancia de contraste para visualizar, tiñendo las estructuras naso-oro-faríngeas, su dinámica. Una vez teñidas se hace fonar al paciente y los registros se realizan, habitualmente, en posición vertical en incidencias lateral y frontal. En aquellos pacientes en que se presenten dudas diagnósticas se incluye la incidencia basal en posición de esfinge. Este examen puede realizarse a cualquier edad (2).

El otro estudio es la nasofaringoscopia que, a través de la visión endoscópica, visualiza las mismas estructuras (3).

La nasofaringoscopia requiere:

- Del paciente: cooperación, que se ve facilitada cuando se realiza sin molestia y sin dolor y con un tracto aéreo superior que permita el acceso visual adecuado.
- Del operador: lograr el condicionamiento del paciente para obtener el diagnóstico y
- De la óptica: calidad, calibre, posición y ángulo de visión.

Este estudio provee la visión de la anatomía del esfínter y sus movimientos a medida que la fibra avanza por el tracto; en cambio la videofluoroscopia nos da una visión tridimensional de todas las estructuras de la EAD y de su funcionamiento.

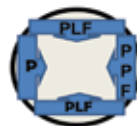
La nasofaringoscopia evalúa el esfínter mediante patrones de cierre. En el coronal hay mayor participación del velo, en el sagital hay mayor participación de las paredes faríngeas laterales y en el circular se agrega o no, al velo y las paredes laterales, el rodete de Passavant.

Mediante la videofluoroscopia se evalúa el mecanismo velo-faríngeo, observándose en visión lateral el sello antero-posterior, con o sin rodete de Passavant (velo-pared faríngea posterior); en visión frontal el sello látero-lateral (paredes laterales entre sí) y en la visión basal registra el sello circular por la participación de todo el esfínter (4)(5)(6).

Realizada la evaluación clínica y los estudios complementarios corresponderá resolver si es necesario intervenir quirúrgicamente ese esfínter o bien recurrir a una específica reeducación fonoaudiológica del mismo.

Ante el diagnóstico de disfunción que debe ser corregida quirúrgicamente, nos basamos en las imágenes de la videofluoroscopia y/o nasovideoendos-

Visión nasofaringoscópica del esfínter cierre circular:



Visión nasofaringoscópica cierre coronal:



Visión nasofaringoscópica cierre sagital:



Visión nasofaringoscópica cierre circular con rodete de Passavant:

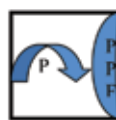

Nasovideoendoscopia: esquemas de los patrones de cierre velo-faríngeos.

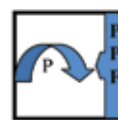
P: velo del paladar; PPF: pared posterior faríngea; PLF: pared lateral faríngea

Visión videofluoroscópica

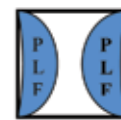
Lateral: antero - posterior



Lateral: antero - posterior Con rodete de Passavant



Frontal: látero - lateral



Videofluoroscopia: esquemas de cierre velo-faríngeos

P: velo del paladar; PPF: pared posterior faríngea; PLF: pared lateral faríngea

copía para aplicar las técnicas reconstructivas que respeten el elemento del esfínter con mayor movilidad, para que funcione como válvula, conservando esa movilidad.

Para seleccionar la técnica adecuada debemos considerar:

- El velo del paladar:
 - si es virgen, por presentar una fisura submucosa oculta (recordemos que la fisura submucosa puede ser clásica u oculta);
 - si es secuelear, por presentar múltiples cicatrices, fístulas, estar demasiado corto o tenso;
 - si es un velo corto congénito o parético.
- Las paredes faríngeas:
 - si están con escasa o nula movilidad.
- El espacio faríngeo:
 - si está aumentado de tamaño a expensas de la falta de tejido o disminuido por la ocupación de las adenoides y/o hipertrofia de amígdalas.

Cuando identificamos al velo como el elemento de mayor movilidad, podemos aplicar:

- Técnicas que involucren las paredes laterales de la faríngea: técnica de Orticoichea, técnica de Hynes, técnica de Jackson y Silverton, etc.
- Técnicas que acerquen la pared faríngea posterior: por implante retrofaríngeo, colgajo faríngeo plegado sobre sí mismo.

Cuando debemos respetar la indemnidad de las paredes laterales, podemos utilizar:

- Técnicas que alarguen al velo: técnicas similares a las usadas en la reconstrucción primaria: Veau-Wardill, Kilner, doble zplastía de Furlow, zplastía del plano nasal, etc. En este sentido, actualmente estamos implementando la técnica de reconstrucción del músculo ácidos de la úvula en la elongación velar:
- Técnicas que involucren a la pared faríngea posterior: técnica del avance de la pared faríngea pos-

terior por implante, por colgajo plegado sobre sí mismo, faringoplastia con colgajo retrofaríngeo.

Cuando debemos respetar la pared posterior de la faringe podemos utilizar:

- Técnicas de elongación velar.
- Técnicas que involucren a las paredes faríngeas laterales.

En cuanto al espacio faríngeo debemos recordar que, por presencia, el tejido linfoideo colabora en el cierre velofaríngeo por "ocupación". Por este motivo es importante la conservación del tejido adenoides y la evaluación, en equipo interdisciplinario, del tratamiento de la hipertrofia amigdalina. En la disfunción velo-faríngea es fundamental remarcar la importancia de no realizar la adenoidectomía y de ser imprescindible, negociar la amigdalectomía, total o parcial.

En algunos pacientes la hipertrofia amigdalina entorpece, por peso o tracción, el funcionamiento del esfínter velo-faríngeo, por lo que su evaluación interdisciplinaria definirá el tratamiento.

Bibliografía

- 1-Torres R. *Biología de la boca*. Editorial Médica Panamericana. Bs. As. 1976; 13:519-24.
- 2-Skolnick ML. *Video velopharyngography in patients with nasal speech, with emphasis on lateral pharyngeal motion in velopharyngeal closure*. *Radiology* 1969;93:747-755.
- 3-Pigott RW; Bensen JF; White FD. *Nasoendoscopy in the diagnosis of velopharyngeal incompetence*. *Plast. Reconstr. Surg.* 1969;43:141-147.
- 4-Ysunza, A.; Pamplona, C. *Disfunción del esfínter velofaríngeo y su tratamiento*. *Cirugía Plástica*. 2006; 1: 62-68.
- 5-Shprintzen R J. *Nasofaringoscopia*. En: Bzoch KR, editor. *Trastornos de comunicación relacionados con el labio leporino y paladar hendido*. 5ta. ed. Boston: Little Brown, de 2004.
- 6-Sprintzen RJ; Marrison EMS. *Velopharyngeal insufficiency: diagnosis and management*. *Curr Opin Otolaryngol Head Neck Surg*. Aug. 2009; 17(4):302-307.